B|BRAUN
SHARING EXPERTISE

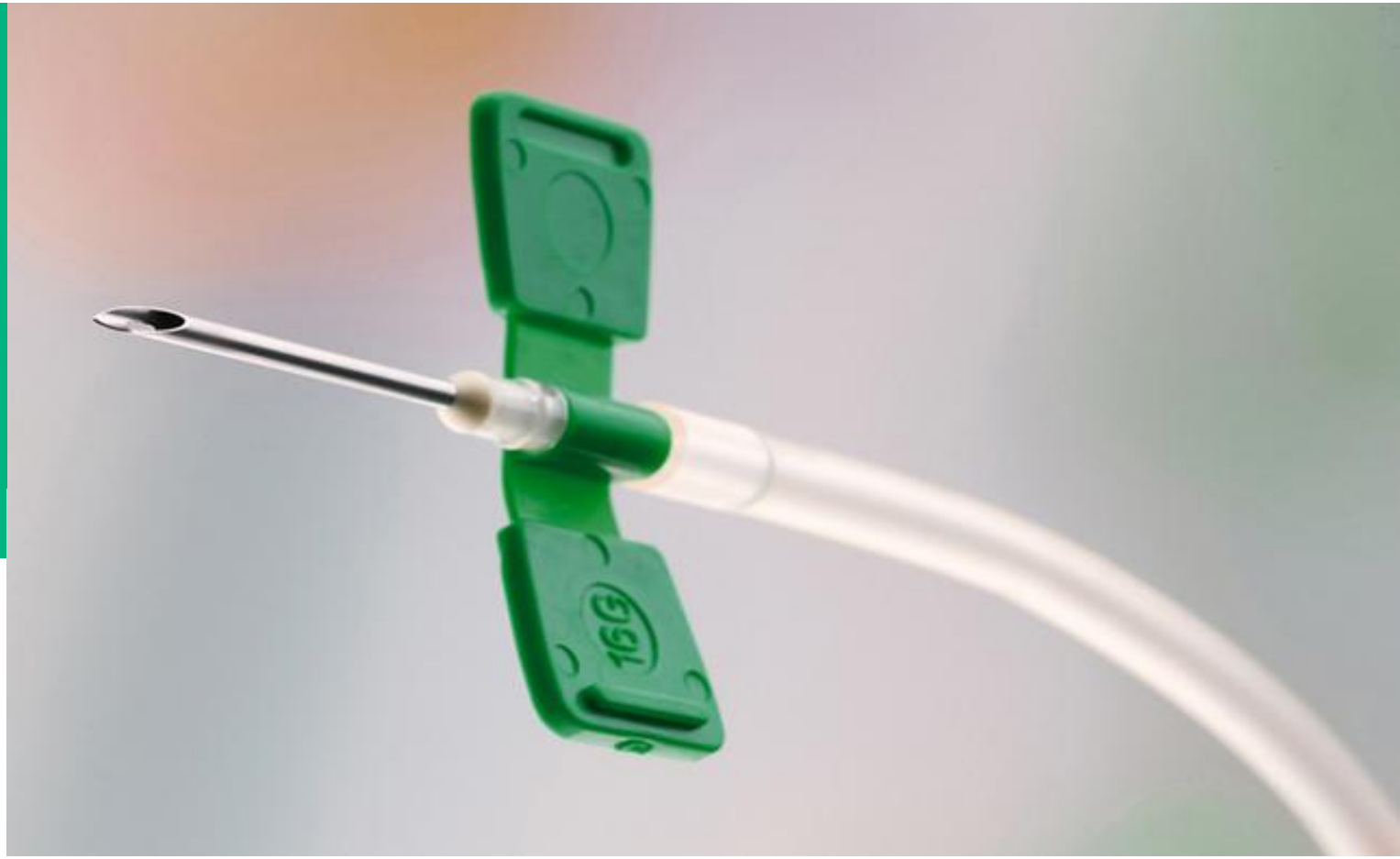

PODROBNÝ MONITORING AVF A VČASNÁ INTERVENCIA CHIRURGOM A RÁDIOLÓGOM

Gardošová Martina dipl.s.
Bratislava

15 – 17.jún 2016 Lip. Mikuláš

OBSAH

1. Úvod – „prečo monitoring“
2. Druhy monitoringu
3. Kazuistika 1- 2- 3
4. Záver

1. Úvod – „prečo monitoring“

- vysoký počet sestier
- vysoký vek pacienta a jeho komorbidity
- čoraz zložitejší cievny prístup pacienta
- nové metódy kanylácie AVF
- čo najjednoduchší spôsob kanylácie

2. Druhy monitoringu

2.1 Záznam v Nefrise – cievne prístupy- každú HD

Cievne prístupy
08.09.2015 14:32, vytvoril Dr. Necpal
8.9.2015 inštalovaná AVF 1.sin. sec. Cimini-Brescia MUDr. Necpal
RC AV LHK
.

11.09.2015 14:38, vyšetrenie, iné, ošetrená p.o.š. vír hmatný, rana kludná. sterilné krytie.
18.09.2015 07:23, vyšetrenie, Score, počutelný vír, ošetrená sterilne Prontosanom + sterilné krytie.
21.09.2015 23:33, vyšetrenie, iné, avf ošetrená prontosanom, vír hmatny
23.09.2015 21:33, vyšetrenie, Score, vybraté stehy. ošetrené septodermom+sterilné krytie
28.09.2015 20:14, vyšetrenie, iné, AVF-funkčná, stehy sú ex pac. poučený o žilovom tréningu+ vydaný edukačný materiál a "srdiečko" M.G.
21.10.2015 20:18, vyšetrenie, iné, prietok 200, dnes vybraté miesta vpichov pre budúcu metódu BH+poučený+ 1x pichnuté už 2 hly 16G vzhľadom na mierny zápal okolia CVK- bez problémov, QB do 200ml/min M.G.
23.10.2015 07:57, vyšetrenie, iné, dnes pacient napojený po 1 hod HD na AVF na 2 hly, postupne QB až 250 ml. I.K
26.10.2015 20:33, vyšetrenie, iné, prietok 280, 3x 2 ihly 16G- bez problémov V posunutá nižšie-kľukatila sa M.G.
28.10.2015 20:11, vyšetrenie, iné, Napichnutý metódou BH, obe ihly 1,6 ostré- OK
02.11.2015 18:41, vyšetrenie, iné, BH ostré ihly-OK
04.11.2015 20:54, vyšetrenie, iné, prietok 350, 2 ihly 15G, QB 350ml/min., domov 1x 1 gombík do V, A- pred koncom HD- asi podtečená, preto gombík nedávam M.G.
06.11.2015 08:20, vyšetrenie, iné, prietok 300, pichnutý na 2 ihly, QB 300 ml S.Sz.
09.11.2015 21:25, vyšetrenie, iné, prietok 350, A+V-tupé ihly bez problémov, pac. dávam na 1 rvalo na metódu BH M.G.
11.11.2015 20:38, vyšetrenie, iné, prietok 350, BH- bez problémov M.G.
23.11.2015 20:53, vyšetrenie, iné, prietok 330, gombíkovy bez problemov
25.11.2015 08:36, vyšetrenie, iné, tupé bez problemov
16.12.2015 07:36, vyšetrenie, iné, prietok 350, tupe, bez problemov okolo venoznej ihly začervenanie po pushbane
18.12.2015 07:37, vyšetrenie, iné, prietok 350, tupe, bez problemov, okolo venozenj ihly začervenanie po pushbane
30.12.2015 19:49, vyšetrenie, iné, Obe ihly tupé, bez problémov. S.I.
20.01.2016 08:38, vyšetrenie, iné, prietok 350, BH bez problémov M.M.
02.03.2016 16:35, vyšetrenie, iné, prietok 400, 2 ihly bez problémov, technika BH bez obtiaží M.G.
04.04.2016 19:31, vyšetrenie, iné, BH bez problémov V
06.04.2016 19:40, vyšetrenie, iné, Punkcia bez kompl. S.I.
11.04.2016 19:57, vyšetrenie, iné, BH tupé ihly bez problémov V

2. Monitoring a jeho druhy

2.2 Fotodokumentácia na zač. a pri zmene postupu, vzhľadu a pod.

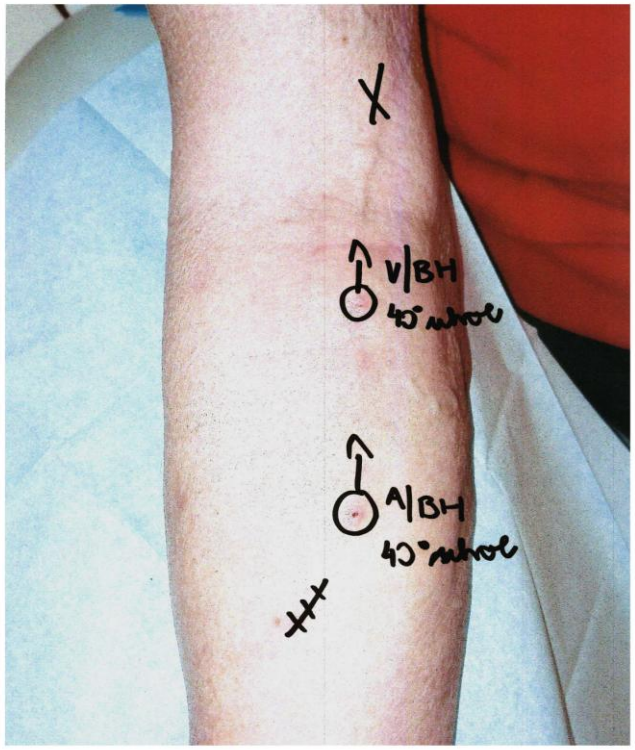

3. Kazuistika I.

- pac. M.S. 40r. – novozaradený, so zavedeným AK CVK l.dex 2.9.- 10.11.15
- 8.9.15 inštalovaná RC AVF l.sin – zhojenie bez komplikácií
- 28.9.15 poučený o žilovom tréningu
- 21.10 15 zadefinované miesta pre metódu BH a prvá kanylácia ostrými ihlami 16G
- 4.11.15 kanylácia ostrými ihlami 15G – domov 1x gombíky – metóda BH
- 9.11.15 pac. natrvalo kanylovaný už len metódou BH – ľahký priebeh bez komplikácií
- 20.5.16 pac. naďalej kanylovaný metódou BH , QB 400ml/min , bez komplikácií

M.S. 40r.

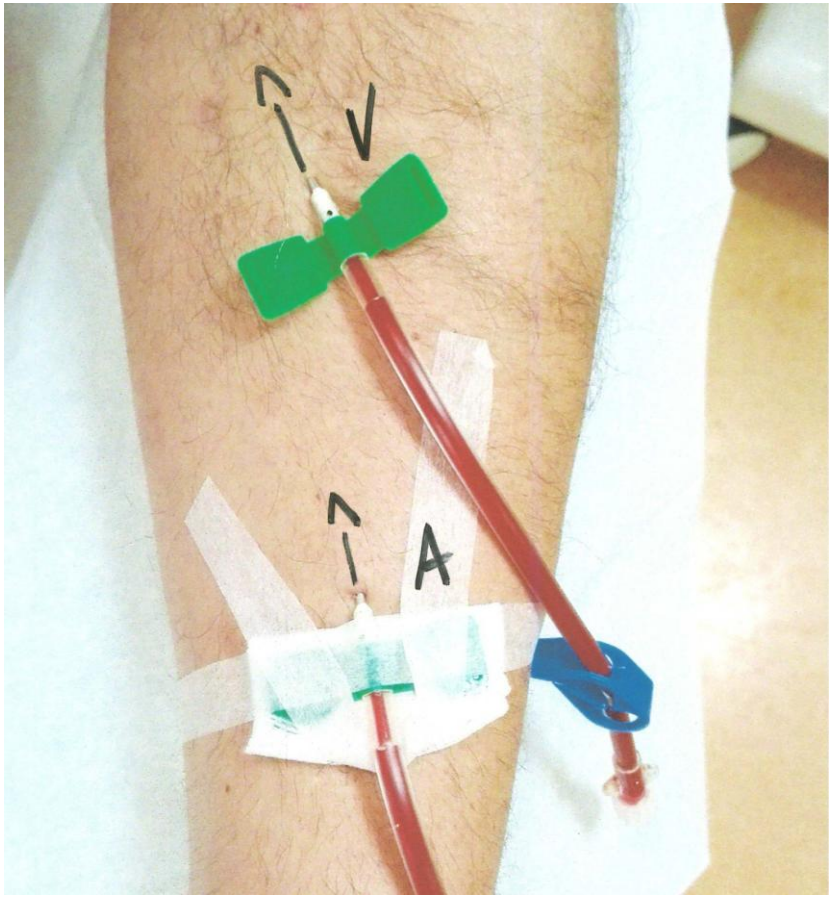

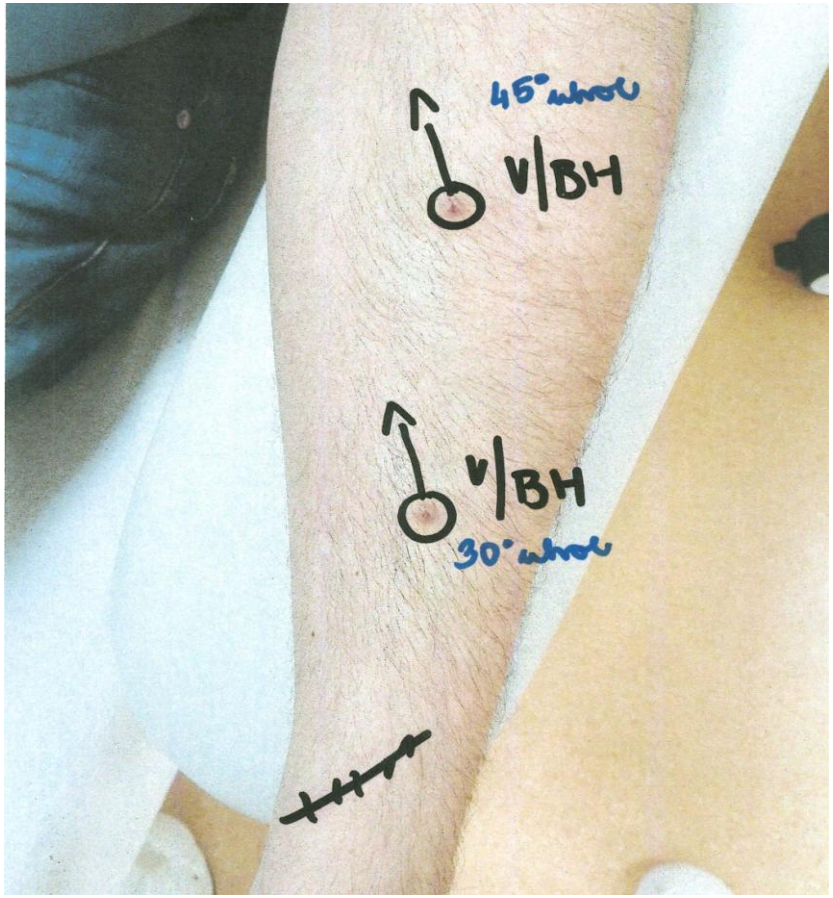

M.S. 40r.

Cievne prístupy
08.09.2015 14:32, vytvoril Dr. Necpal
8.9.2015 inštalovaná AVF 1.sin. sec. Cimini-Brescia MUDr. Necpal
RC AV LHK
.

11.09.2015 14:38, Vyšetrenie, iné, ošetrená p.o.š. vír hmatný, rana kludná. sterilné krytie.
18.09.2015 07:23, Vyšetrenie, Score, počutelný vír, ošetrená sterilne Prontosanom + sterilné krytie.
21.09.2015 23:33, Vyšetrenie, iné, avf ošetrená prontosanom, vír hmatny
23.09.2015 21:33, Vyšetrenie, Score, vybraté stehy. ošetrené septodermom+sterilné krytie
28.09.2015 20:14, Vyšetrenie, iné, AVF-funkčná, stehy súex pac. poučený o žilovom tréningu+ vydaný edukačný materiál a "srdiečko" M.G.
21.10.2015 20:18, Vyšetrenie, iné, prietok 200, dnes vybraté miesta vpichov pre budúcu metódu BH+poučený+ 1x pichnuté už 2 ihly 16G vzhľadom na mierny zápal okolia CVK- bez problémov, QB do 200ml/min M.G.
23.10.2015 07:57, Vyšetrenie, iné, dnes pacient napojený po 1 hod HD na AVF na 2 ihly, postupne QB až 250 ml. I.K
26.10.2015 20:33, Vyšetrenie, iné, prietok 280, 3x 2 ihly 16G- bez problémov V posunutá nižšie- kľukatila sa M.G.
28.10.2015 20:11, Vyšetrenie, iné, Napichnutý metódou BH, obe ihly 1,6 ostré- OK
02.11.2015 18:41, Vyšetrenie, iné, BH ostré ihly- OK
04.11.2015 20:54, Vyšetrenie, iné, prietok 350, 2 ihly 15G, QB 350ml/min., domov 1x 1 gombík do V, A- pred koncom HD- asi podtečená, preto gombík nedávam M.G.
06.11.2015 08:20, Vyšetrenie, iné, prietok 300, pichnutý na 2 ihly, QB 300 ml S.Sz.
09.11.2015 21:25, Vyšetrenie, iné, prietok 350, A+V- tupé ihly bez problémov, pac. dávam na trvalo na metódu BH M.G.
11.11.2015 20:38, Vyšetrenie, iné, prietok 350, BH- bez problémov M.G.
23.11.2015 20:53, Vyšetrenie, iné, prietok 330, gombíkovy bez problemov
25.11.2015 08:36, Vyšetrenie, iné, tupé bez problemov
16.12.2015 07:36, Vyšetrenie, iné, prietok 350, tupe, bez problemov okolo venoznej ihly začervenanie po pushbane
18.12.2015 07:37, Vyšetrenie, iné, prietok 350, tupe, bez problemov, okolo venozenj ihly začervenanie po pushbane
30.12.2015 19:49, Vyšetrenie, iné, Obe ihly tupé, bez problémov. S.I.
20.01.2016 08:38, Vyšetrenie, iné, prietok 350, BH bez problémov M.M.
02.03.2016 16:35, Vyšetrenie, iné, prietok 400, 2 ihly bez problémov, technika BH bez obtiažiť M.G.
04.04.2016 19:31, Vyšetrenie, iné, BH bez problémov V
06.04.2016 19:40, Vyšetrenie, iné, Punkcia bez kompl. S.I.
11.04.2016 19:57, Vyšetrenie, iné, BH tupé ihly bez problémov V

3. Kazuistika II.

- pac. M.P. 71r. – novozaradený pac. so zavedeným AK CVK VJI l. dex 23.6. – 21.8.15
- 15.6.15 inštalovaná RC AVF l.sin – poučený o žilovom tréningu po vybratí stehov
- 4.8.15 1x kanylácia AVF – 2 ihly 16G
- 13.8.15 5 x 2ihly, avšak konštatujeme problém s AVF, kt. prisáva a nemá dostatočný QB – zahájená CITO komunikácia s rádiológom a pac. následne odoslaný ráno na fistulografiu k MUDr.Klepanec/Trnava – kde vykonaná PTA + embolizácia 3 výrazných kolaterálov
- do 11/15 je pac. bez problémov
- od 12/15 znovu u pac. problém s QB – odoslaný k cievnemu chir., kt. konštatuje restenózu a pac. následne odoslaný k rádiológovi
- 2.2.16 vykonaná debPTA RC AVF l.sin
- do 3.5.16 – je pac. zatiaľ bez problémov s AVF

M.P. 71r.

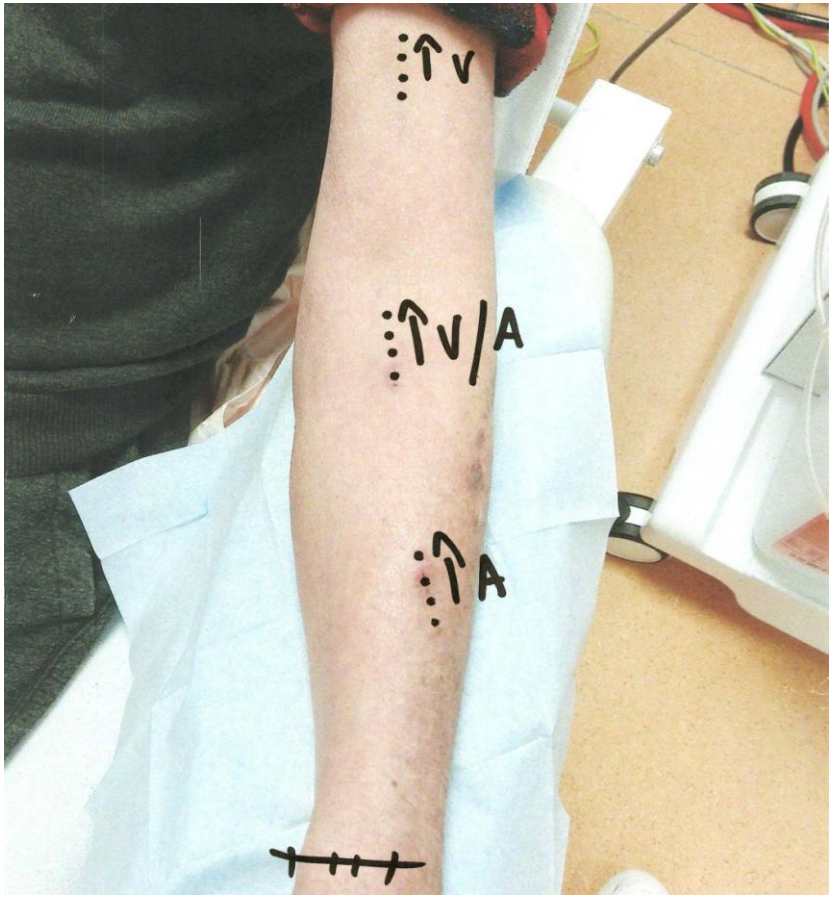

M.P. 71r.

Cievne prístupy
15.06.2015 14:46, vytvoril Mudr. T. Molčan
A-VF artefit.radio-cephalica L. sin. sec. brescia-Cimino
RC AV LHK

04.08.2015 14:52, Vyšetrenie, iné, prietok 200, dnes 1x pichnutá AVF-2 hly hneď-bez problémov M.G.
07.08.2015 21:37, Vyšetrenie, iné, prietok 200, dnes 2x 2 hly-1,6 kr., QB 200-220ml/min.-bez problémov M.G.
08.08.2015 16:27, Vyšetrenie, iné, 3x 2 hly 1,6kr. prepich artérie + vény, prietok 200ml/min.. napojený naopak pre prisávanie napriek tomu že 2 hly krv išla prúdom
11.08.2015 14:56, Vyšetrenie, iné, 4X NAD VE HLY, BEZ PROBLéMOV
13.08.2015 16:50, Vyšetrenie, iné, prietok 180, 5x 2 hly-AVF-funkčná, ale ťahá slabo-prisáva-ajked' tečie prúdom-pokus o prepichnutie na iné miesto, ale bez zmeny-odoslaný na CITO-Trnava Mudr. Klepanec M.G.
14.08.2015 14:06, Zákrok, PTA, 14.8.2015 PVI (endovaskulárna liečba nematurovanej AVF fistuly-embolizácia + PTA) priechodná AVF, a. radialis bez stenóz, drenáž prít. zdvojenou v. cephalica ako aj početnými masívnymi kolaterálami z oboch vetiev v. cephalica, jedna vetva v. cephalica s kritickými stenózami, distálne sa vetvy spájajú a v. cephalica sa primerane opacifikuje, vzhľadom na uvedený nález na fistulografii, klinický ako aj CCDS nález indikovaný na EVL nematurovanej AVF fistuly a kolaterál, retrográdne kanylovaná v. cephalica a postupne rekanalizované kritické stenózy vetvy v. cephalica s ich ošetrením pomocou prolongovanej angioplastiky, následne sondujeme hlavné výrazné kolaterály z oboch vetiev v. cephalica pomocou mikrokatétra s mikrovodičom a vykonávame ich embolizáciu pomocou implantácie IDC špirál s veľmi dobrým výslednáým efektom celej PVI s voľnou drenážou k.l. cestou oboch vetiev v. cephalica s obliteráciou kolaterál, výkon ukončujeme. Dr. Klepanec.
20.08.2015 14:53, Zákrok, PTA, dnes po PVI 1x 2 hly 16G bez problémov, QB 250ml/min. M.G.
22.08.2015 14:26, Vyšetrenie, iné, prietok 250, 2 2 hly bez problémov M.G.
24.08.2015 14:08, Vyšetrenie, ANG, 2 mesiace po AVF RC vľavo, teraz pre hypofunkciu AVF indikovaný PVI na AVF PTA + embolizácja vetíev AVF dlhmatným vírom, ruka bez opuchu, hematomy v 1 akU 5 ONO. qa 560 ml, AR a VC bez stenózy, žila kompresibilná, k V distálna a strednej tretine má vždaj jednu mohutenšiu vetvu, ale priemer Vje v telom rozsahu na predlaktí min 1 máme 5 mm, uloženie do 6 mm, priebeh na predlaktí je tinerálny Z. t.č. dobre funkná AVF RC sin. dop. vzhľadom na rozsiahlu PVI je indikovaná pravidelná sono kontrola a 3-4 mesiace p. s skôr necpal
25.08.2015 14:14, Vyšetrenie, iné, prietok 250, 2 2 hly 16G, bez problémov M.G.
01.10.2015 16:05, Vyšetrenie, iné, prietok 350, dnes 1x 15G hly-bez problémov-dávam do predpisu M.G.
19.11.2015 21:36, Vyšetrenie, iné, prietok 350, úplne bez problémov pri napichovaní, dobre funkčná AVF M.G.
21.01.2016 15:21, Vyšetrenie, iné, prietok 250, pichnutý bez problémov, ale opakovane užívaca. 1 mesiac A prisáva, QB max. 250ml/min. M.G.
22.01.2016 15:43, Vyšetrenie, ANG, Cievny chirurg 22.1.2016 Záver: Restenosis AVF RC L. sin. Dop. pre PVI u Dr. Klepanca, ktorú mna po výkone. Dr. Necpal.
30.01.2016 14:03, Vyšetrenie, iné, Napichnutie bez problémov, QB max. 220ml/min.-inak prisáva.
02.02.2016 14:04, Zákrok, PTA, PVI (PTA/debPTA radiocefalickej AV fistuly L. sin) pac. s CCDS s uponovanou závažnou stenózou odvodnej v. cephalica radiocefalickej AV fistuly vľavo indikovaný multidisciplinárnym konsenzom nefrológa a intervenčného rádiológa na fistulografiu a EVL, kaynlovaná 20 G hlou a. brachialis vľavo s realizovaním fistulografie a verifikovaním kritickej stenotizácie odvodnej v. cephalica za anastomózou, ktorá je zdvojená s distálne nestenotizovanou v. cefphalica na predlaktí, pretrváva veľmi dobrý efekt endovaskulárnej liečby nematurovanej AV fistuly pomocou embolizácie s obličterovanými všetkými coilovaními vetvami v. cephalica, vzhľadom k uvedenému nálezu indikovaná EVL, retrográdne kanylujeme v. cephalica, rekanalizujeme kritickú stenotizáciu v. cephalica a ošetrujeme pomocou PTA, resp. debPTA s veľmi dobrým výsledným efektom celej PVI na kontrolnej DSA, art. kanyla a venózny sheath ex, manulána kompresia prístupov. MUDr. Haršány, MUDr. Klepanec,
02.02.2016 15:13, Vyšetrenie, iné, prietok 300, 2 hly-bez prolémov, ťahá dobre, A-ako obyčajne, V-až hore nad tubitu, kvôli PVI-M.G.
09.02.2016 13:58, Vyšetrenie, iné, prietok 350, 2 2 hly pôvodné miesto-úplne bez problémov, QB 350ml/min M.G.

3.Kazuistika III.

- pac. H.T. 78r. – ambulantná pac. zaradená do HD programu 11.03.15 – zavedený AK CVK VJI l.dex.-do 01.06.15, potom od 01.06.15 – 17.08.15 AK CVK VJI l. sin
- 13.04.15 – angio amb.pred našitím AVF- konšt. jediná možnosť RC l. dex
- 02.06.15 – inštalovaná AVF RC l.dex antebrachii partis medialis
- 15.06.15 – stehy ex, rana zhojená bez komplikácií, poučená o žilovom tréningu
- 03.08.15 – 1x kanylácia 1 ihly 16G – cieva gracilná, krátky úsek
- 13.08.15 – 2 ihly 16G - avšak nízky QB - zrážanie- po 1.hod. HD cestou CVK
- 17.08.15 – pac. si v noci vytiahla CVK !!! – nemáme inú možnosť, len slabo funkčnú a ťažko kanylovateľnú AVF, odmieta ďalší AK CVK !!!
- odvtedy 2x dve ihly 16G na QB 180-200ml/min - hľadáme čo najvhodnejšie miesto (krátky úsek, hematómy, opuch) potom už len SN/CO a pokračuje v žilovom tréningu

3.Kazuistika III.

- 21.10.15 – Rekonstrukcio AVF RC prox. l.dex cum VSM allogenes
- 16.11.15 – angio kontrola – AVF funkčná - avšak stenóza stentu je vysoko pravdepodobná
- 19.11.15 – 1x 2 ihly , A – starý vpich, V- nové miesto s využitím stentu – bez prob.
- 15.12.15 - zánik allog. stentu – znova metóda SN/CO- pac. odmieta Perm.cath.!!!
- 03.02.16 – 6x2 ihly zatiaľ ostré - metódou BH, QB 350
- 03.05.16 – bez problémov, tupé ihly metódou BH, QB 350 ml/min. Po kontrole u angio chirurga – miesto vpichov je jediné možné miesto, recirkulácia neprítomná, plne funkčná AVF

H.T. 78r.

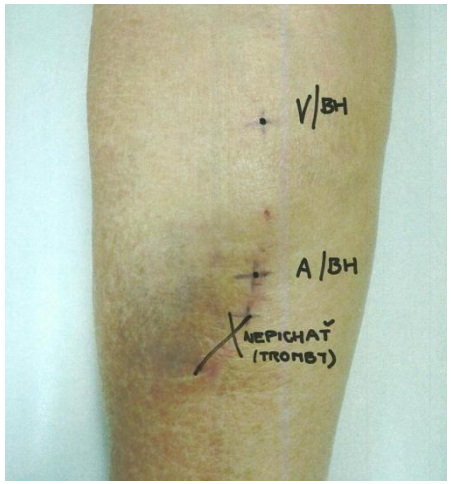

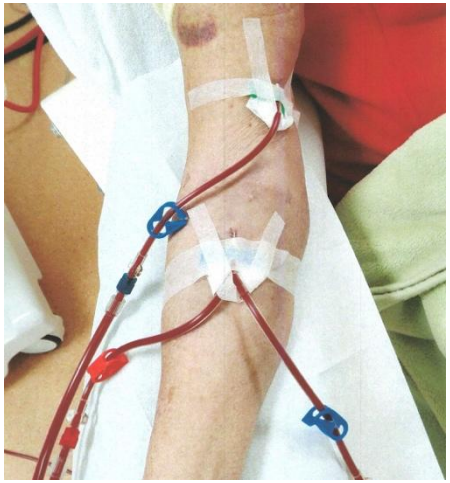

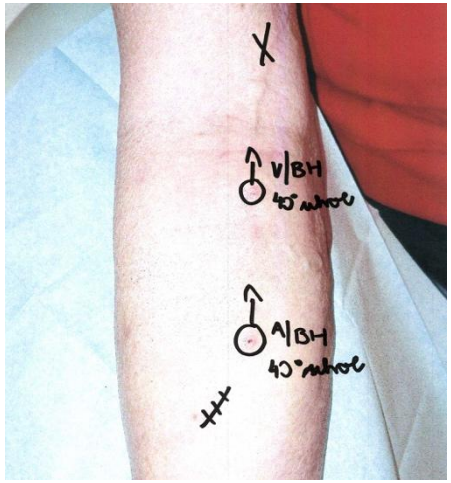

H.T. 78r.

Cievne prístupy
02.06.2015 15:13, vytvoril MUDr. Roman Necpal
AVF radiocephalica l. dx. antebrachii partis medialis
21.10.15. Reconstructio AVF R-C prox. l. dx cum VSM allogenes-15.12.2016-zánik allogen. štepu
RC AV PHK

13.04.2015 00:17, Vyšetrenie, ANG, Ambulancia pre hemodialyzačné cievne prístupy (13.4.2015): Pacientka tesne pred zaradením do HDP. O.: bilat. hmatná AR, AB, ruky bez ischémie, nesledujem žily na predlaktí a v kubite bilat. SONO, vľavo nenachádzam vhodné žily, vpravo je vena cephalica od strednej časti predlaktia s priemerom cca 2-3 mm na esmarchu potom ale pokračuje len cez vena perforans do hlbokého systému, v kubite nesledujem vena cephalica a basilica. AR v tejto oblasti s priemerom 2,4mm a PSV 120 cm/s, s trifázickým záznamom. Z.: CHRI pred HDP. Indikujem AVF RC vpravo na predlaktí (približne v mieste znamienka), ale t.č. ešte pacientka bude cvičiť a ako vhodnejšie sa mi javí presunúť temín operácie na 19.5.2015 v Medissimo výkon v LA. (MUDr. Roman NECPAL, cievny chirurg)
02.06.2015 00:16, Zákrok, CHIR, Cievne, 2.6.2015 inštalovaná AVF radiocephalica l. dx, antebrachii partis medialis, doporuč. Fraxiparin 0,4 ml. sc. denne cca 10 dní, stehy na chir. o cca 10 dní, Ko na Kramároch 15.6.2015, MUDr. Necpal.
04.06.2015 16:33, Vyšetrenie, Score, AV fistula sterilne ošetrená Prontosanom+ sterilné krytie Askinou, počutelný vír.
08.06.2015 08:43, Vyšetrenie, Iné, AVF-ošetrená Braunol+sterilné krytie, funkčná
15.06.2015 09:48, Vyšetrenie, Iné, Ošetrená p.o.š. bez známok infekcie, dnes ide na vybratie stehov, poučená o žilovom tréningu+ vydané pokyny a "Srdiečko"- porozumela M.G.
03.08.2015 08:11, Vyšetrenie, Iné, prietok 150, dnes 1x pichnutá AVF- bez problémov, QB 150-180ml/min. M.G
07.08.2015 21:33, Vyšetrenie, Iné, prietok 200, -dnes 2x pichnutá A-1,6 ihly, QB 200ml/min.+ V 1x - úspešne, ale po 45min. prepichnutá pac.-studený obklad-doma heparoid ung., poučená, M.G
08.08.2015 13:40, Vyšetrenie, Iné, na PHK s AVF hematóm priemeru cca 10 cm, pokus o napichnutie 1 ihly- ruptúra-napojená cez CVK.
13.08.2015 15:23, Vyšetrenie, Iné, prietok 150, opäť 1xAVF 2 ihly 16G-krátke- QB 150 - 180 ml/min., punkcia bez problémov M.G. po 2 hod. pre nízky QB a zrážanie prehodená na CVK M.G.
15.08.2015 14:44, Vyšetrenie, Iné, prietok 180, 2x po sebe 2 ihly 16G krátke-bez problémov, QB 180-200ml/min. M.G.
20.08.2015 15:06, Vyšetrenie, Iné, prietok 200, 3x 2 ihly 16G krátke-bez problémov M.G.
22.08.2015 14:12, Vyšetrenie, Iné, prietok 200, -dnes pichnuté 2 ihly, ale pri napojení A neťahá- preplach, zmena polohy nepomáha- napojená na SN HD M.G.
25.08.2015 07:56, Vyšetrenie, Iné, prietok 180, AVF funkčná, ale po 2x sa nepodarilo pichnúť 2 ihly- pocitovo je AVF horšia/slabne/ "nevládze utiahnuť 2 ihly, len SN na nízkom QB M.G
02.09.2015 00:14, Vyšetrenie, ANG, CCDS: (2.9.2015) RC AVF na PHK funkčná relatívne gracilná VSM s diametrom lúmenu 3 mm v postanastomotickom úseku s edemtóznym presiaknutím podkožia predlaktia, v ďalšom priebehu na predlaktí s diametrom do 5 mm na nadlaktí v cephalica obliterovaná drenáž do povrchových venóznych štruktúr nadlaktia. (MUDr. Tibor Balász, rádiológ)
10.09.2015 14:43, Vyšetrenie, Iné, prietok 220, -dnes zadefinované miesta vpichov-foto- 2ihly-16G krátke-pichať do rovnakých miest- príprava na BH/gombíky od 10/15
12.09.2015 14:01, Vyšetrenie, Iné, prietok 250, pichnutá na dve ihly bez problémov S.SZ.
15.09.2015 08:25, Vyšetrenie, Iné, prpich veny, praskla, napojená na S/N, arteria prisáva
17.09.2015 14:05, Vyšetrenie, Iné, pri napichovaní citelný odpor, tmavá krv, zrazeniny v ihle napriek preplachu, fistula auskultačne aj palpačne funkčná. S.I. Z.Š.
19.09.2015 14:31, Vyšetrenie, Iné, prietok 140, problém pri napichovaní, ruka napuchnutá, hematóm v okolí arteriálneho vpichu, pri pichnutí arteriálnej ihly krv do ihly nateká pomali, venózna ihla pichnutá v kubite z ktorej spravený SN prístup, prietok nízky, prisáva. S.Sz.
21.09.2015 00:13, Vyšetrenie, ANG, Angiochirurgické vyšetrenie 21.9.2015 sono Qa 660ml/min, monofázický záznam na AB svedčí pre dobre funkčnú AVF, žila s priemerov cca 5mm, na jednom mieste má 2,7mm, ale bez doppler známok závažnej stenózy, maximálne 50% stenóza, anastomóza priechodná, VC plní len perforans a hlboký venózny systém končatiny, V nekomunikuje s AVF, drobná PSA v mieste dist. vpichu. Z. t.č. priechodná funkčná AVF, bez trombov, ale krátky kanylčný segment, dop. vzladom na problematickú kanyláciu pre krátky kanylačný segment vhodná rekonštrukcia AVF a to interpozitum VSM medzi AVF v kubite a v. basilica, výkon v BB a termín zašlem, dovtedy vhodné pokračovať v LMWH. MUDr.
22.09.2015 07:46, Vyšetrenie, Iné, prietok 200, SN HD, SN ihla v kubite S.Sz.
24.09.2015 14:21, Vyšetrenie, Iné, SN/CO- bez problémov, v kubite M.G.
28.09.2015 20:20, Vyšetrenie, Iné, SN-bez problémov M.G.
02.10.2015 20:29, Vyšetrenie, Iné, prietok 200, 2 ihly nové miesta vpichov- vyššie- A praskla- ale druhý pokus úspešný-veľmi dobre
06.10.2015 09:52, Vyšetrenie, Iné, 2 ihly bez problémov, ale neťahá, potom SN, ale nefunkčná HD-ukončená M.G.
07.10.2015 14:11, Vyšetrenie, Iné, prietok 120, SN-CO HD, pichnutá na 3x, venózny vpich posunutý nižšie tam funguje, vpich vyššie nefunkčný S.Sz.
08.10.2015 13:59, Vyšetrenie, Iné, prietok 120, SN-CO- bez problémov M.G.
10.10.2015 14:02, Vyšetrenie, Iné, prietok 120, SN-CO- bez problémov M.G.
17.10.2015 18:03, Vyšetrenie, Iné, prietok 150, SN-CO bez problémov. M.G.

21.10.2015 20:09, Zákrok, CHIR, Reconstructio AVF R-C prox. l. dx cum VSM allogenes
27.10.2015 08:02, Vyšetrenie, Iné, S/N prepich o 2cm vyššie, bez problémov, starý vpich dobrá punkcia, volne vyteká, ale stroj neťaha. S.I.
10.11.2015 20:19, Vyšetrenie, Iné, SN- 2ihla bez problémov G.B.
12.11.2015 17:57, Vyšetrenie, Iné, SN-CO bez problémov S.Sz.
14.11.2015 13:25, Vyšetrenie, Iné, prietok 150, SN/CO- bez problémov, kontrola pooperačnej rany- bez zápalu, sterilné krytie už len hore M.G.
16.11.2015 15:46, Vyšetrenie, ANG, T.č. primeraný pooperačný stav. Dop. stačí ANP, sono sledovanie o 3 mesiace. lebo stenóza stentu je vysoko pravdepodobná.
17.11.2015 09:37, Vyšetrenie, Iné, prietok 250, SN-CO po 2,5 hod. zrušená a pichnutá venózna ihla cca 13 cm nad kubitálnou jamkou, bez problémov S.Sz.
19.11.2015 15:51, Vyšetrenie, Iné, prietok 220, 2ihly, A- pôvodné miesto- pre istotu pichnutá SN ihla, V- 12cm nad A, dľa pokynov Mudr. Necpal- bez problémov M.G.
26.11.2015 14:12, Vyšetrenie, Iné, prietok 280, 2 ihly bez problémov M.G.
28.11.2015 16:22, Vyšetrenie, Iné, pichnutá na 2 ihly, bez problemov V.E.
05.12.2015 14:37, Vyšetrenie, Iné, prietok 350, 2 ihly bez problémov M.G.
10.12.2015 15:44, Vyšetrenie, Iné, prietok 350, 2 ihly bez problémov M.G.
12.12.2015 14:11, Vyšetrenie, Iné, 2 ihly, po pol hodine prepich artérie pre prisávanie / striekačka s FR- ľahko aspirovala aj instilovala, po napojení prisáva/ S.I.
15.12.2015 07:26, Vyšetrenie, Iné, prietok 180, A bez problémov, véna pichnutá 3x slabo vytekajúca čierna krv nefunkčná S.Sz.
22.12.2015 08:55, Vyšetrenie, Iné, prietok 150, SN/CO bez problémov M.G.
02.01.2016 14:02, Vyšetrenie, Iné, S/N bez problémov, S.I.
07.01.2016 14:35, Vyšetrenie, Iné, 2x prepich cievy pre prisávanie, výmena setov aj cievky- S/N. S.I.
12.01.2016 09:03, Vyšetrenie, Iné, S/N CO bez problemou R.Š
13.01.2016 15:45, Vyšetrenie, ANG, CCDS 13.1.2016: UZ obraz obliterácie R-C AVF l. dx, v rozsahu kubitálnej jamky a ramena, z oblasti anastomózy proxim. predlaktia sa v. cephalica plní retrográdne smerom k zápästiu a drénuje sa do HVS predklaktia. MUDr. Balázs.
16.01. 2016 08:37, Vyšetrenie, Iné, SN/CO- bez problémov M.G.
23.01.2016 14:51, Vyšetrenie, Iné, prietok 250, pac. odmieta Perm.cath-alog. štep nefunkčný-pôvodná AVFvyzretejšia, lepšie hmatná aj vystúpená na povrch-dnes pokus 2 ihly- viď foto, bez problémov kanylácia aj priebeh HD, recirkulácia viditeľne neprítomná, skúsime metódu BH M:G:
26.01.2016 08:26, Vyšetrenie, Iné, 2 ihly pichnute bez problemov, aj *HD bez problemov R.Š
28.01.2016 14:16, Vyšetrenie, Iné, prietok 350, 3x2ostré ihly- rovnaký vpich- bez problémov, M.G.
30.01.2016 14:29, Vyšetrenie, Iné, prietok 250, pichnutá na dve, arteria prisáva S.Sz.
02.02.2016 07:37, Vyšetrenie, Iné, prietok 320, 5x2 ihly bez problémov, do budúcich gombíkov. ostré M.G.
03.02.2016 20:42, Vyšetrenie, Iné, prietok 350, 6x 2 ihly bez problémov M.G.
06.02.2016 13:48, Vyšetrenie, Iné, prietok 350, bez problémov 2 ihly S.Sz.
09.02.2016 10:22, Vyšetrenie, Iné, prietok 350, dnes 1x A-tupá ihla-bez problémov, V- ostrá-tupá sa nepodarila M.G.
11.02.2016 14:19, Vyšetrenie, Iné, 2 ostré ihly- strašne ťažko šli prepichnut obidve žily, potom O.K prietok 350 ml/min
13.02.2016 14:10, Vyšetrenie, Iné, prietok 350, 2 ihly odpor pri pichaní- ináč bez problémov M.G.
16.02.2016 06:40, Vyšetrenie, Iné, Napichnutá BH technikou- ostré ihly, OK. zč
20.02.2016 14:03, Vyšetrenie, Iné, Ostré ihly gomb. metoda, vklznutie do tunela s obvyklým odporom, inak bez problémov. S.I.
23.02.2016 08:03, Vyšetrenie, Iné, BH- ostré ihly-OK zč.
01.03.2016 07:50, Vyšetrenie, Iné, prietok 350, ostré ihly bez problémov M.G.
08.03.2016 16:32, Vyšetrenie, Iné, prietok 350, 2 ihly bez problémov M.G.
10.03.2016 11:37, Vyšetrenie, Iné, 2 ihly bez problemov, pri vytahovaní veny a zatlačení na miesto vpichu veny začala striekat krv z arterialnej dierky vedla ihly. R.š
15.03.2016 07:47, Vyšetrenie, Iné, 2x ostrá ihla OK
22.03.2016 08:06, Vyšetrenie, Iné, prietok 350, 2 tupé, pekne vbehly M.G.
29.03.2016 06:59, Vyšetrenie, Iné, 2x tupá ihla, OK zč
07.04.2016 18:06, Vyšetrenie, Iné, prietok 350, 2 tupé ihly bez problémov M.G.
12.04.2016 12:04, Vyšetrenie, ANG, prietok 350, Cievna kontrola 8.4.2016 došlo k uzáveru alogénneho interpozita, sono Qa 600 ml/min, ansatomoza a VC bez stenóz, VC sa cez v. perforans drenuje do hlbokého ven. systému hmatný vír je na vena brachialis !!!. Dop dobre matuovaná AVF RC nariek uzáveru graft. MUDr. Necpal.
14.05.2016 14:07, Vyšetrenie, Iné, prietok 350, 2 tupé ihly bez problémov M.G.

4. Záver

Zavedenie monitoringu AVF na našom pracovisku pomocou presných zápisov, fotiek a nákresov, prispelo značnou mierou ku **skvalitneniu** a **urýchleniu** kvalitnej a komfortnej HD pre pacienta aj personál.

Je to metóda, nie zložitá , avšak vyžadujúca čas a ochotu personálu.

Na našom pracovisku sa nám jednoznačne osvedčila, hlavne pri komplikovaných AVF, kde bola jasne určená technika a forma postupu, nebola založená na **„náhode“.**

Zároveň prispela k včasnému **odhaleniu i riešeniu** komplikácií a vysoko pozdvihla našu spoluprácu s cievnym chirurgom a rádiológom.

B|BRAUN
SHARING EXPERTISE

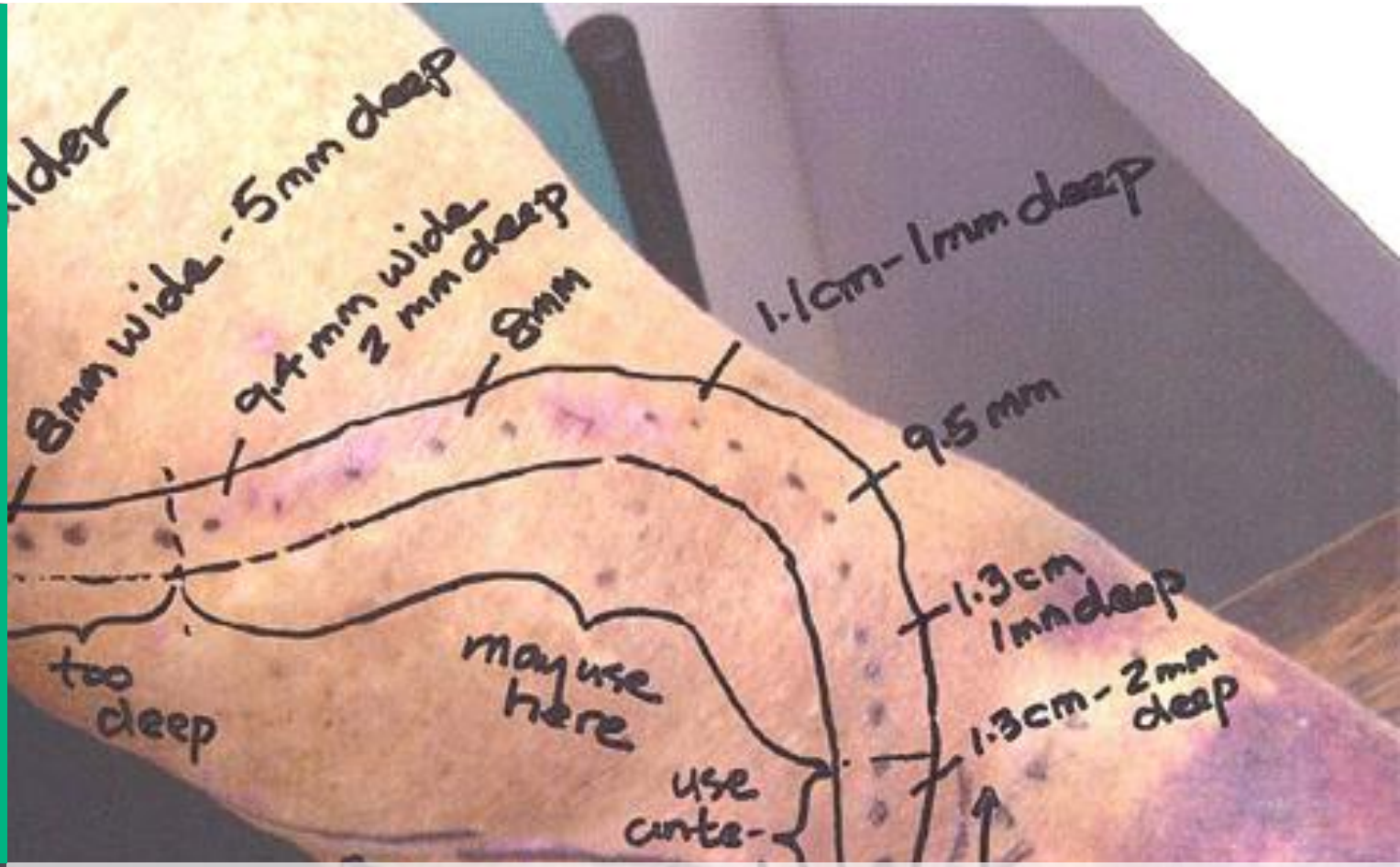

ĎAKUJEM ZA POZORNOSŤ